- Copyright - Il Pensiero Scientifico Editore downloaded by IP 216.73.216.255 Tue, 15 Jul 2025, 23:05:56

# L'insufficienza mitralica funzionale

Pompilio Faggiano, Rita Ciliberto*

*Unità Operativa di Cardiologia, Ospedale S. Orsola-Fatebenefratelli, Brescia,*
**Dipartimento di Cardiologia, Ospedale Niguarda Ca' Granda, Milano*

*Key words:*
**Congestive heart failure; Functional mitral regurgitation; Doppler echocardiography.**

**The term "functional mitral regurgitation" is generally used to indicate the presence of mitral regurgitation in patients with left ventricular systolic dysfunction in the absence of structural abnormalities of mitral leaflets and chordal or papillary muscle rupture. Functional mitral regurgitation is commonly found in heart failure, and its presence and severity seem to contribute to exercise intolerance and poor prognosis observed in heart failure patients.**

**Several pathogenetic mechanisms have been proposed to explain the pathophysiology of functional mitral regurgitation, in particular a) mitral annular dilation, b) geometric changes in the left ventricle from a typical ellipsoidal shape to a more spherical shape, with apical and outward displacement of papillary muscles and restriction of valve motion ("leaflet tethering hypothesis"), and c) reduction of closing force of the mitral valve ("leaflet closing force hypothesis"), as a consequence of a lower difference between left ventricular systolic pressure (reduced from left ventricular dysfunction) and left atrial pressure (increased). The relative contribution of these mechanisms to the appearance of mitral regurgitation and its severity may differ in the single patient, depending on the extent of left ventricular geometric changes and degree of systolic dysfunction.**

**The Doppler echocardiographic examination plays an important role in assessing the presence and hemodynamic relevance of functional mitral regurgitation, allowing both a semiquantitative (color Doppler flow imaging) and a quantitative approach (PISA, regurgitant volume and fraction by Doppler). Furthermore, echocardiography may contribute to clarify the pathophysiology of mitral incompetence and to evaluate the effects of treatment, pharmacological or surgical, currently available.**

(Ital Heart J Suppl 2000; 1 (10): 1298-1303)

Ricevuto il 21 giugno 2000; accettato il 12 luglio 2000.

*Per la corrispondenza:*
Dr. Pompilio Faggiano
*Via S. Antonio, 6*
*25133 Brescia*
*E-mail:*
*faggiano@numerica.it*

## Definizione e prevalenza

Il termine "insufficienza mitralica funzionale" viene generalmente utilizzato per indicare la presenza di un rigurgito mitralico di grado variabile in pazienti con disfunzione sistolica globale del ventricolo sinistro, sintomatici o non per scompenso cardiaco, in assenza di alterazioni strutturali dei lembi e dell'apparato sottovalvolare, in particolare delle corde tendinee e dei muscoli papillari[1,2]. Sebbene manchino in letteratura studi volti a definire la sua prevalenza nei pazienti affetti da scompenso cardiaco, un'insufficienza mitralica funzionale sembra essere un reperto, fisico o strumentale, di comune riscontro in questi soggetti. Ovviamente, la sua frequenza dipende da vari fattori, tra cui meritano in particolare di essere ricordati sia le caratteristiche della popolazione esaminata che il metodo utilizzato per la diagnosi. Infatti, in un gruppo di pazienti affetti da scompenso cardiaco grave con marcata riduzione della funzione sistolica del ventricolo sinistro (valore medio della frazione di eiezione 19 ± 7%) e candidati al trapianto cardiaco, un soffio olosistolico da rigurgito mitralico è risultato apprezzabile nel 74%, mentre l'esame ecocardiografico Doppler ha permesso di identificare un'insufficienza mitralica di grado almeno moderato nel 100% dei soggetti[3]. In alcuni studi effettuati per verificare gli effetti emodinamici dei farmaci ad azione vasodilatatrice in pazienti con scompenso cardiaco cronico di grado severo, l'insufficienza mitralica funzionale (o secondaria) è stata diagnosticata con metodica Doppler in una percentuale variabile tra il 53 ed il 100%[4-6]. In una popolazione costituita da oltre 1300 pazienti selezionati sulla base del riscontro all'esame ecocardiografico bidimensionale di una frazione di eiezione < 30% (indipendentemente dalla presenza di scompenso cardiaco), un'insufficienza mitralica veniva registrata al color Doppler in oltre l'80% dei casi[7].

La rilevanza clinica dell'insufficienza mitralica funzionale nei pazienti con scompenso cardiaco cronico non dipende soltanto dalla sua elevata prevalenza, ma anche e soprattutto dal fatto che essa da un lato in-

- Copyright - Il Pensiero Scientifico Editore downloaded by IP 216.73.216.255 Tue, 15 Jul 2025, 23:05:56



terviene nel determinismo di alcune manifestazioni cliniche (in particolare la ridotta tolleranza allo sforzo) e dall'altro rappresenta un indicatore di prognosi sfavorevole. È interessante sottolineare che la riduzione dell'entità del rigurgito mitralico, o addirittura la sua scomparsa, che può essere conseguita con approcci terapeutici, sia convenzionali (farmacologici) che di più recente introduzione (chirurgici), rappresenta uno dei possibili punti di intervento della terapia del paziente con scompenso cardiaco cronico. Pertanto, la conoscenza delle alterazioni morfologiche e funzionali alla base dell'insufficienza mitralica funzionale ha una particolare rilevanza clinica.

## Meccanismi fisiopatologici dell'insufficienza mitralica funzionale

La comparsa di insufficienza mitralica in un ventricolo sinistro dilatato ed ipocinetico richiede, in assenza di alterazioni anatomiche dei lembi valvolari, la presenza di anormalità della struttura ma soprattutto della funzione di almeno uno degli altri componenti dell'apparato valvolare mitralico[8,9] (Tab. I); più frequentemente, diversi componenti sono contemporaneamente interessati dal processo patologico responsabile della disfunzione sistolica ventricolare ed intervengono in misura variabile a determinare il rigurgito attraverso l'orifizio mitralico[2].

**Tabella I.** Componenti dell'apparato valvolare mitralico.

| |
|---|
| Atrio sinistro (parete posteriore) |
| Anulus |
| Lembi valvolari |
| Corde tendinee |
| Muscoli papillari |
| Ventricolo sinistro (parete libera) |

Contrariamente a quanto si riteneva inizialmente[10], la disfunzione isolata del muscolo papillare non è in grado da sola di determinare un'insufficienza mitralica nei pazienti con disfunzione sistolica ventricolare su base ischemica. Infatti, Burch et al.[10] nel descrivere la "sindrome del muscolo papillare" avevano ipotizzato che il ridotto o assente accorciamento sistolico del muscolo papillare disfunzionante determinasse l'insufficienza mitralica attraverso il meccanismo del prolasso del lembo valvolare. In realtà, studi successivi hanno dimostrato che nei pazienti con insufficienza mitralica da ischemia miocardica acuta il prolasso è relativamente poco frequente, mentre il meccanismo prevalente sembra essere un incompleto collabimento dei lembi mitralici, come conseguenza dell'aumentata trazione esercitata sulla valvola da parte delle corde tendinee poste in tensione dall'asinergia della parete miocardica che è andata incontro all'evento ischemico; lo stesso evento ischemico rappresenta il fenomeno principalmente responsabile anche della deformazione del profilo geometrico del ventricolo sinistro, che tende ad assumere una conformazione globosa[11,12]. Pertanto, nei pazienti con insufficienza coronarica acuta, ma questo meccanismo patogenetico è operante anche nelle forme di ischemia cronica, è la combinazione dell'alterata cinetica parietale e dell'aumentata "sfericità" del ventricolo sinistro, più che la disfunzione contrattile del muscolo papillare di per sé, a determinare la comparsa di insufficienza mitralica.

Alcuni autori hanno invece attribuito alla dilatazione dell'anulus mitralico un ruolo rilevante nella genesi e nel mantenimento dell'insufficienza mitralica funzionale osservata nei pazienti con scompenso cardiaco congestizio secondario a disfunzione sistolica. Boltwood et al.[9] hanno confrontato, utilizzando un complesso approccio ecocardiografico, l'area e la circonferenza dell'anello valvolare mitralico in soggetti normali ed in pazienti con cardiomiopatia dilatativa, sia senza che con rigurgito mitralico; in questi ultimi le dimensioni dell'anulus mitralico sono risultate significativamente maggiori sia rispetto a quelle dei soggetti sani di controllo che rispetto a quelle dei pazienti scompensati senza rigurgito mitralico. Inoltre, la dilatazione anulare risultava, all'analisi di regressione *stepwise*, il principale determinante, tra i vari parametri ecocardiografici considerati, dell'insufficienza mitralica funzionale[9]. Un aumento del diametro dell'anulus mitralico nei pazienti con dilatazione ventricolare sinistra ed insufficienza mitralica rispetto a quelli senza insufficienza mitralica è stato confermato in altri studi[13,14], anche se non in tutti[15], e rappresenta attualmente il presupposto fisiopatologico per l'utilizzo di un approccio, recentemente proposto, di riduzione chirurgica dell'anulus, e quindi del rigurgito mitralico, i cui risultati iniziali sembrano promettenti[16].

Numerosi studi effettuati negli ultimi anni, sia su animali in cui veniva indotta una disfunzione sistolica ventricolare sinistra che in pazienti con quadro clinico di scompenso cardiaco, hanno portato all'elaborazione di una convincente ipotesi patogenetica dell'insufficienza mitralica funzionale; questa ipotesi, pur non negando il ruolo della dilatazione dell'anulus mitralico, attribuisce la maggiore importanza alla combinazione di due differenti meccanismi, da un lato la deformazione geometrica del ventricolo sinistro, con il "disallineamento" dell'apparato sottovalvolare mitralico e la conseguente incompleta apposizione sistolica dei lembi, e dall'altro lato la riduzione della forza di chiusura dei lembi mitralici durante la sistole, secondaria alla disfunzione contrattile (le cosiddette *leaflet tethering* e *closing force,* rispettivamente, degli autori anglosassoni). Per quanto riguarda il primo punto, cioè il ruolo determinato dalle alterazioni della geometria del ventricolo sinistro, è stato infatti dimostrato che a parità di dilatazione e disfunzione della cavità (cioè di volume ventricolare e frazione di eiezione, rispettivamente)

- Copyright - Il Pensiero Scientifico Editore downloaded by IP 216.73.216.255 Tue, 15 Jul 2025, 23:05:56



un'insufficienza mitralica si realizza in quei ventricoli che perdono la fisiologica configurazione ellissoidale e tendono ad assumere una configurazione "sferica" o quasi[17-19]. Sono stati anche elaborati degli indici per valutare l'entità della deformazione del ventricolo sinistro come conseguenza del processo patologico, tra cui l'indice di sfericità o più semplicemente il rapporto tra diametro maggiore e diametro minore del ventricolo sinistro sia in diastole che in sistole (valutato sulla silhouette angiografica o in modo non invasivo sull'immagine ecocardiografica bidimensionale): quanto più tale rapporto si riduce e si avvicina a 1 tanto più la forma del ventricolo si avvicina a quella di una sfera[17]. Come conseguenza della dilatazione e della distorsione della geometria del ventricolo sinistro, cui può associarsi frequentemente un'acinesia o addirittura una discinesia della parete libera, si verificherebbe una dislocazione della base di impianto dei muscoli papillari in direzione postero-laterale ed apicale (cioè all'esterno ed inferiormente rispetto al piano dell'orifizio mitralico): ciò determinerebbe, unitamente al contemporaneo allontanamento dei muscoli papillari tra di loro, un'aumentata trazione delle corde tendinee sui lembi mitralici con conseguente riduzione dei movimenti di questi ultimi durante il ciclo cardiaco (*leaflet restriction*). Ne deriverebbe un'incompleta coaptazione dei lembi durante la sistole (accentuata dal fatto che la contemporanea dilatazione dell'anulus richiede una maggiore superficie "occludente" da parte dei lembi valvolari), con conseguente insufficienza mitralica funzionale di vario grado[2,20,21] (Fig. 1). A potenziare questo fenomeno interverrebbe la riduzione della cosiddetta forza di chiusura dei lembi mitralici, rappresentata dal gradiente pressorio tra ventricolo ed atrio sinistro durante la sistole; come è facilmente comprensibile, nei pazienti con disfunzione sistolica tale gradiente si riduce sia come conseguenza della disfunzione contrattile, che per un contemporaneo aumento della pressione atriale sinistra (cui contribuisce, instaurando così un circolo vizioso, l'insufficienza mitralica stessa). È stato peraltro riportato che in presenza di disfunzione sistolica, ma senza dilatazione e deformazione della cavità ventricolare, la sola riduzione della forza di chiusura non è di per sé in grado di determinare un'insufficienza mitralica di grado apprezzabile[21]; d'altra parte, in presenza delle alterazioni geometriche citate in precedenza, la riduzione del gradiente pressorio ventricolo-atriale, determinata dalla disfunzione contrattile, costituisce un importante determinante dell'insufficienza mitralica funzionale[22,23]. Inoltre, Hung et al.[23], utilizzando la misura delle aree di isovelocità prossimale al punto di convergenza del flusso (PISA) al color Doppler per la stima del volume di rigurgito, hanno dimostrato che nei pazienti con insufficienza mitralica funzionale l'area dell'orifizio rigurgitante (e quindi l'entità del rigurgito stesso) varia ampiamente durante la sistole, e queste variazioni dipendono prevalentemente dalle variazioni del gradiente pressorio attraverso la valvola. Sulla base

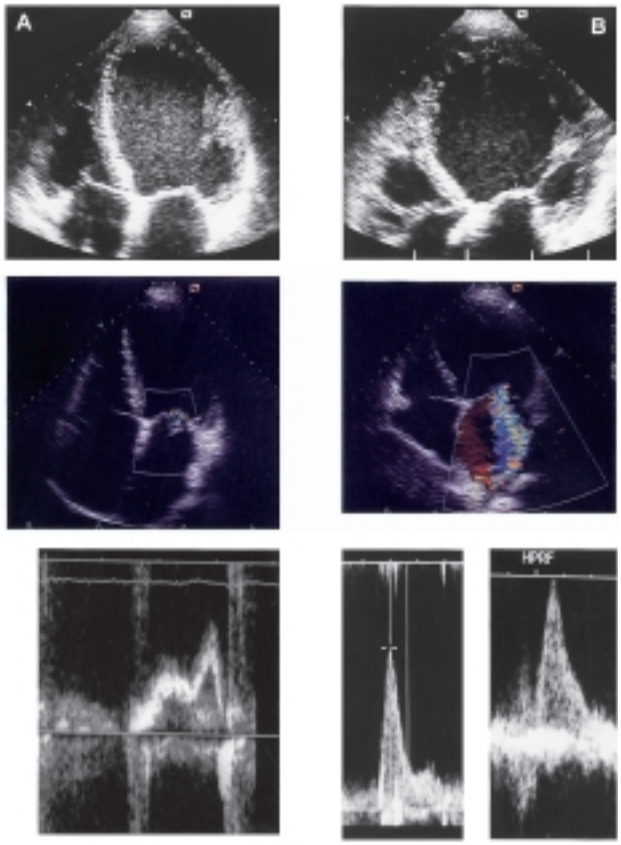


**Figura 1.** *Ruolo delle alterazioni geometriche del ventricolo sinistro e delle anormalità delle componenti dell'apparato valvolare mitralico nel determinismo dell'insufficienza mitralica funzionale nei pazienti con scompenso cardiaco. Entrambi i ventricoli qui raffigurati sono caratterizzati da un aumento rilevante del volume telediastolico e da una severa disfunzione sistolica (frazione di eiezione < 20%). Tuttavia, il ventricolo sul lato sinistro della figura* (A) *è caratterizzato da un rapporto tra diametro maggiore e diametro minore di circa 1.3, a dimostrare che la cavità mantiene una conformazione ellissoidale; inoltre non vi è evidenza di una rilevante dislocazione del muscolo papillare e la coaptazione dei lembi valvolari è preservata; infine, l'anulus mitralico è solo lievemente dilatato (28 mm). Ne consegue un'insufficienza mitralica di grado lieve al color Doppler, apparentemente senza un apprezzabile incremento della pressione media in atrio sinistro, come confermato dal profilo del flusso transmitralico al Doppler pulsato, che è del tipo anormale rilasciamento (rapporto E/A << 1, tempo di decelerazione del riempimento rapido prolungato). Al contrario, il ventricolo sul lato destro della figura* (B) *presenta un rapporto tra diametro maggiore e diametro minore di circa 1 (conformazione sferica), il muscolo papillare è dislocato in direzione postero-laterale, con le corde tendinee in tensione, soprattutto sul lembo posteriore, la cui escursione è ridotta. Ne consegue un'incompleta coaptazione sistolica dei lembi che, associata ad una dilatazione dell'anulus mitralico (35 mm), determina un'insufficienza mitralica di grado rilevante, con il jet di rigurgito al color Doppler che raggiunge il tetto dell'atrio e lo sbocco delle vene polmonari; la pressione media in atrio sinistro è elevata come confermato dal profilo del flusso transmitralico di tipo restrittivo (tempo di decelerazione del riempimento rapido < 120 ms) e dalla scomparsa della componente sistolica nel flusso venoso polmonare.*

di questi risultati gli autori hanno ipotizzato la possibilità di conseguire una riduzione dell'insufficienza mitralica funzionale, non solo attraverso una riduzione farmacologica del postcarico, ma anche attraverso un aumento del gradiente pressorio ventricolo-atriale; ciò potrebbe determinarsi sia per effetto di una riduzione della pressione media in atrio sinistro oppure per effetto di un incremento della pressione esercitata durante la sistole sul lato ventricolare della valvola mitrale, ovvia-

- Copyright - Il Pensiero Scientifico Editore downloaded by IP 216.73.216.255 Tue, 15 Jul 2025, 23:05:56



mente come conseguenza di un incremento della forza contrattile del ventricolo e non del postcarico[23,24]. Sebbene questa interpretazione fisiopatologica costituisca un'interessante ipotesi di lavoro mancano al momento attuale conferme cliniche della validità di questo approccio.

## Ruolo dell'ecocardiografia nella valutazione dell'insufficienza mitralica funzionale

L'esame ecocardiografico Doppler riveste particolare utilità nei pazienti con scompenso cardiaco, non solo per la possibilità di identificare un'insufficienza mitralica funzionale anche quando essa non è apprezzabile clinicamente, come è stato sottolineato in uno studio citato in precedenza[3], ma anche perché consente di chiarirne i meccanismi patogenetici potenzialmente responsabili, descritti nel paragrafo precedente, e di quantizzare la severità e rilevanza emodinamica del rigurgito stesso e le eventuali variazioni spontanee o indotte dalla terapia.

Per quanto riguarda la stima della severità dell'insufficienza mitralica, la valutazione all'esame ecocardiografico color Doppler dell'area del jet di rigurgito all'interno dell'atrio sinistro rappresenta il metodo di più semplice e comune impiego[25-27]. È giusto tuttavia sottolineare che la misura dell'area al color Doppler, anche se ha mostrato una buona correlazione con il grado di rigurgito all'esame angiografico (ma è questo il vero *gold standard*?), è solo un approccio di tipo semiquantitativo e risulta inoltre condizionato da numerosi fattori di tipo fisico, geometrico o legati alla strumentazione utilizzata o all'operatore, che ne limitano notevolmente l'accuratezza[28,29]. In particolare, è stato recentemente dimostrato che un'area del jet di rigurgito in atrio sinistro > 8 $cm^2$ (anche se confermata su diversi piani ortogonali), classicamente considerata un indice di insufficienza mitralica severa[27], possa corrispondere a volumi e/o frazioni di rigurgito relativamente modesti e quindi in realtà sovrastimi la severità del rigurgito proprio nei pazienti con insufficienza mitralica funzionale[30].

In questi anni sono anche stati proposti alcuni approcci ecocardiografici Doppler di tipo quantitativo per la valutazione dei rigurgiti valvolari e di quello mitralico in particolare. Il volume di rigurgito attraverso la valvola mitralica incontinente, o la frazione di rigurgito, espressa come percentuale del volume di gettata sistolica, possono essere calcolati dalla misura della gettata sistolica anterograda, cioè del volume di sangue che ad ogni sistole attraversa la valvola aortica e si distribuisce ai vari organi e tessuti, effettuata a livello del tratto di efflusso del ventricolo sinistro, e dalla misura della gettata sistolica totale, cioè la differenza tra volume telediastolico e volume telesistolico del ventricolo sinistro, ottenuti con le formule standard sulle immagini ecocardiografiche bidimensionali; la gettata sistolica totale può anche essere misurata a livello della mitrale come prodotto dell'area dell'anulus mitralico e dell'integrale della flussimetria Doppler in diastole[31,32]. I valori così ottenuti hanno mostrato un soddisfacente grado di correlazione con i dati invasivi[31,33]. Questo approccio permette inoltre di verificare gli effetti della terapia, in particolare dei vasodilatatori, sull'entità dell'insufficienza mitralica funzionale: Keren et al.[32] hanno infatti dimostrato nei pazienti con scompenso cardiaco che l'aumento della gettata sistolica anterograda osservato durante infusione di nitrati, nonostante la gettata sistolica totale sia immodificata o addirittura si riduca (per il noto effetto dei nitrati sui volumi ventricolari), è da ascrivere alla concomitante riduzione del volume e della frazione di rigurgito mitralico.

L'analisi delle aree di isovelocità prossimale al punto di convergenza del flusso nell'orifizio insufficiente (PISA) costituisce un approccio di più recente introduzione per la valutazione dell'insufficienza mitralica funzionale[22,23]. Senza addentrarsi negli aspetti teorici e metodologici del PISA, che esulano dagli obiettivi di questo testo[22,23,28], in questa sede si vuole soprattutto sottolineare la possibilità di misurare con questo approccio l'area dell'orifizio rigurgitante, che rappresenta un importante indice quantitativo dell'alterata funzione valvolare[28]. L'utilizzo del PISA ha permesso inoltre di chiarire la natura dinamica dell'orifizio mitralico rigurgitante, i suoi determinanti geometrici ed emodinamici[23] e la possibilità pratica di ridurlo con il trattamento farmacologico dello scompenso[34]. Alcune limitazioni metodologiche e la non immediata applicabilità del metodo ne hanno finora precluso un largo impiego, ma è prevedibile, ed auspicabile, che la recente disponibilità su alcune apparecchiature ecocardiografiche commerciali di software dedicati dovrebbe consentire un più ampio utilizzo del PISA anche al di fuori dei laboratori di ricerca, nella gestione clinica del paziente con insufficienza valvolare e mitralica in particolare[35].

## Implicazioni cliniche

Nei pazienti con scompenso cardiaco cronico la presenza di insufficienza mitralica funzionale sembra esercitare un ruolo negativo sia sulla qualità di vita che sulla prognosi. Uno studio recente ha infatti dimostrato che, a parità di disfunzione sistolica ventricolare sinistra e di alterato profilo emodinamico a riposo, la tolleranza allo sforzo, espressa come consumo di ossigeno al picco dell'esercizio, è significativamente minore nei pazienti con insufficienza mitralica, anche di lieve entità, rispetto ai pazienti senza insufficienza mitralica funzionale[36]. Inoltre Stevenson et al.[37,38] hanno ottenuto, in pazienti con scompenso cardiaco severo, un incremento della tolleranza allo sforzo (espresso come durata dell'esercizio e massimo carico di lavoro raggiunto), mediante un approccio aggressivo di riduzione del postcarico in grado di ridurre il volume di rigurgito

- Copyright - Il Pensiero Scientifico Editore downloaded by IP 216.73.216.255 Tue, 15 Jul 2025, 23:05:56



mitralico e quindi aumentare la gettata sistolica anterograda sia a riposo che da sforzo, parametri valutati con metodica combinata emodinamica radioisotopica. Per quanto riguarda la prognosi, vi è evidenza che i pazienti con scompenso cardiaco ed insufficienza mitralica funzionale presentino una mortalità circa doppia rispetto a quelli senza insufficienza mitralica[39]. Questo dato è supportato dal riscontro di una prognosi peggiore nei pazienti con una morfologia del ventricolo sinistro di tipo sferoidale, frequentemente associato, come abbiamo visto, ad insufficienza mitralica funzionale[40].

Numerosi studi hanno documentato una riduzione dell'insufficienza mitralica funzionale nei pazienti con scompenso cardiaco sottoposti ad una riduzione del postcarico ventricolare sinistro con uso prolungato di elevate dosi di vasodilatatori, quali ACE-inibitori e nitrati[37,41-44]. Un analogo risultato è stato recentemente riportato anche con l'uso di un betabloccante, quale il carvedilolo[45]. La riduzione del rigurgito mitralico è risultata associata, per entrambe le classi di farmaci, ad una significativa riduzione dei volumi e dell'indice di sfericità del ventricolo sinistro, che tende a recuperare una conformazione più vicina a quella ellissoidale, fenomeno descritto come "rimodellamento inverso". Infine, è stata recentemente proposta la riduzione chirurgica dell'insufficienza mitralica funzionale, in particolare mediante impianto di anelli valvolari sottodimensionati, rispetto all'anulus nativo dilatato. Sulla base dei dati attualmente disponibili su casistiche limitate questo approccio sembra in grado di determinare effetti favorevoli sulla gravità dei sintomi, sulla funzione ventricolare e sulla prognosi, almeno a breve e medio termine[16,46,47]. Sono in corso studi di tipo multicentrico che hanno l'obiettivo di verificare la validità di questa nuova modalità terapeutica dell'insufficienza mitralica funzionale.

## Riassunto

Un'insufficienza mitralica è di riscontro relativamente frequente nei pazienti con scompenso cardiaco cronico secondario a disfunzione sistolica ventricolare sinistra. La sua presenza e severità sembrano contribuire alla riduzione della capacità funzionale osservata in questi pazienti e ad una prognosi sfavorevole. L'insufficienza mitralica funzionale riconosce vari meccanismi patogenetici, i quali possono intervenire isolatamente, ma più spesso in combinazione, nel suo determinismo. In particolare, sono stati chiamati in causa sia una dilatazione di grado più o meno rilevante dell'anulus mitralico, sia la dilatazione e deformazione geometrica del ventricolo sinistro che tende ad assumere una conformazione sferica, con disallineamento dei muscoli papillari e conseguente aumentata trazione delle corde tendinee sui lembi valvolari, che presentano quindi un'incompleta coaptazione sistolica, sia infine una riduzione della forza di chiusura dei lembi espressa dal gradiente pressorio tra ventricolo ed atrio sinistro durante la sistole (che può essere ridotto o per l'aumento della pressione media in atrio sinistro o, soprattutto, per la disfunzione contrattile del ventricolo sinistro).

L'esame ecocardiografico ha un ruolo preminente nella valutazione non invasiva dell'insufficienza mitralica funzionale, in quanto consente una valutazione dell'entità del rigurgito mitralico, semiquantitativa (color Doppler) o quantitativa (area effettiva dell'orifizio rigurgitante al PISA, volume di rigurgito al Doppler). Esso inoltre permette di chiarire nel singolo paziente i meccanismi fisiopatologici responsabili del rigurgito e di valutare gli effetti dei differenti approcci terapeutici.

*Parole chiave:* Scompenso cardiaco; Insufficienza mitralica funzionale; Ecocardiografia Doppler.

## Bibliografia

1. Sabbah HN, Rosman H, Kono, T, Alam M, Khaja F, Goldstein S. On the mechanism of functional mitral regurgitation. Am J Cardiol 1993; 72: 1074-6.
2. Otsuji Y, Handschumacher MD, Kisanuki A, Tei C, Levine RA. Functional mitral regurgitation. Cardiologia 1998; 43: 1011-6.
3. Strauss RH, Stevenson LW, Dadourian BA, Child JS. Predictability of mitral regurgitation detected by Doppler echocardiography in patients referred for cardiac transplantation. Am J Cardiol 1987; 59: 892-4.
4. Evangelista-Masip A, Bruguera-Cortada J, Serrat R, et al. Influence of mitral regurgitation on the response to captopril therapy for congestive heart failure caused by idiopathic dilated cardiomyopathy. Am J Cardiol 1992; 69: 373-6.
5. Weiland DS, Konstam MA, Salem DN, et al. Contribution of reduced mitral regurgitant volume to vasodilator effect in severe left ventricular failure secondary to coronary artery disease or idiopathic dilated cardiomyopathy. Am J Cardiol 1986; 58: 1046-50.
6. Seneviratne B, Moore GA, West PD. Effect of captopril on functional mitral regurgitation in dilated heart failure: a randomised double blind placebo controlled trial. Br Heart J 1994; 72: 63-8.
7. Gilon D, Lee MY, Jiang L, et al. Absence of functional mitral regurgitation (MR) despite severely reduced left ventricular function: insights into the mechanism of MR. (abstr) J Am Coll Cardiol 1996; 27 (Suppl A): A115.
8. Roberts WC, Perloff JK. The mitral apparatus. Functional anatomy of mitral regurgitation. Circulation 1972; 46: 227-36.
9. Boltwood CM, Tei C, Wong M, Shah PM. Quantitative echocardiography of the mitral complex in dilated cardiomyopathy: the mechanism of functional mitral regurgitation. Circulation 1983; 68: 498-508.
10. Burch GE, DePasquale NP, Phillips JH. The syndrome of papillary muscle dysfunction. Am Heart J 1968; 75: 399-415.
11. Godley RW, Wann LS, Rogers EW, Feigenbaum H, Weyman AE. Incomplete mitral leaflet closure in patients with papillary muscle dysfunction. Circulation 1981; 63: 565-71.
12. Van Dantzig JM, Delemarre BJ, Koster RW, Bot H, Visser C. Pathogenesis of mitral regurgitation in acute myocardial infarction: importance of changes in left ventricular shape and regional function. Am Heart J 1996; 131: 865-71.

- Copyright - Il Pensiero Scientifico Editore downloaded by IP 216.73.216.255 Tue, 15 Jul 2025, 23:05:56




13. Maze SS, Kotler MN, Parry WR. An echocardiographic and Doppler study of the mechanisms of mitral regurgitation in left ventricular dilation. American Journal of Noninvasive Cardiology 1988; 2: 313-7.
14. Kaul S, Pearlman JD, Touchstone DA, Esquival L. Prevalence and mechanisms of mitral regurgitation in the absence of intrinsic abnormalities of the mitral leaflets. Am Heart J 1989; 118: 963-72.
15. Chandraratna PA, Aronow WS. Mitral valve ring in normal versus dilated left ventricle. Cross-sectional echocardiographic study. Chest 1981; 79: 151-4.
16. Bach DS, Bolling SF. Improvement following correction of secondary mitral regurgitation in end-stage cardiomyopathy with mitral annuloplasty. Am J Cardiol 1996; 78: 966-9.
17. Sabbah HN, Kono T, Rosman H, Jafri S, Stein PD, Goldstein S. Left ventricular shape: a factor in the etiology of functional mitral regurgitation in heart failure. Am Heart J 1992; 123: 961-6.
18. Kono T, Sabbah HN, Stein PD, Brymer JF, Khaja F. Left ventricular shape as a determinant of functional mitral regurgitation in patients with severe heart failure secondary to either coronary artery disease or idiopathic dilated cardiomyopathy. Am J Cardiol 1991; 68: 355-9.
19. Kono T, Sabbah HN, Rosman H, Alam M, Jafri S, Goldstein S. Left ventricular shape is the primary determinant of functional mitral regurgitation in heart failure. J Am Coll Cardiol 1992; 20: 1594-8.
20. He S, Fontaine A, Schwammenthal E, Yoganathan AP, Levine RA. Integrated mechanism for functional mitral regurgitation. Leaflet restriction versus coapting force: in vitro studies. Circulation 1997; 96: 1826-34.
21. Otsuji Y, Handschumacher MD, Schwammenthal E, et al. Insights from three-dimensional echocardiography into the mechanism of functional mitral regurgitation. Direct in vivo demonstration of altered leaflet tethering geometry. Circulation 1997; 96: 1999-2008.
22. Schwammenthal E, Chen C, Benning F, Block M, Breithardt G, Levine RA. Dynamics of mitral regurgitant flow and orifice area. Physiologic application of the proximal flow convergence method: clinical data and experimental testing. Circulation 1994; 90: 307-22.
23. Hung J, Otsuji Y, Handschumacher M, Schwammenthal E, Levine RA. Mechanism of dynamic regurgitant orifice area variation in functional mitral regurgitation. Physiologic insights from the proximal flow convergence technique. J Am Coll Cardiol 1999; 33: 538-45.
24. Wisenbaugh T. Doing away with dogma: increasing afterload to reduce mitral regurgitation. (editorial comment) J Am Coll Cardiol 1999; 33: 546-8.
25. Miyatake K, Izumi S, Okamoto M, et al. Semiquantitative grading of severity of mitral regurgitation by real time two-dimensional Doppler flow imaging technique. J Am Coll Cardiol 1986; 7: 82-8.
26. Helmcke F, Nanda N, Hsiung MC. Color Doppler assessment of mitral regurgitation with orthogonal planes. Circulation 1987; 75: 175-83.
27. Spain MG, Smith M, Grayburn PA, Harlamert EA, DeMaria AN. Quantitative assessment of mitral regurgitation by Doppler color flow imaging: angiographic and hemodynamic considerations. J Am Coll Cardiol 1989; 13: 585-90.
28. Vandervoort PM, Thomas JD. New approaches to quantitation of valvular regurgitation. In: Otto CM, ed. The practice of clinical echocardiography. Philadelphia, PA: WB Saunders, 1997: 307-25.
29. Smith MD, Grayburn PA, Spain MG, DeMaria AN. Observer variability in the quantitation of Doppler color flow jet areas for mitral and aortic regurgitation. J Am Coll Cardiol 1988; 11: 579-84.
30. McCully RB, Enriquez-Sarano M, Tajik AJ, Seward JB. Overestimation of severity of ischemic/functional mitral regurgitation by color Doppler jet area. Am J Cardiol 1994; 74: 790-3.
31. Keren G, Katz S, Strom J, Sonnenblick EH, LeJemtel TH. Noninvasive quantification of mitral regurgitation in dilated cardiomyopathy: correlation of two-Doppler echocardiographic methods. Am Heart J 1988; 116: 758-64.
32. Keren G, Bier A, Strom JA, Laniado S, Sonnenblick EH, LeJemtel TH. Dynamics of mitral regurgitation during nitroglycerin therapy: a Doppler echocardiographic study. Am Heart J 1986; 112: 517-25.
33. Rokey R, Sterling LL, Zoghbi WA, et al. Determination of regurgitant fraction in isolated mitral or aortic regurgitation by pulsed Doppler two-dimensional echocardiography. J Am Coll Cardiol 1986; 7: 1273-8.
34. Rosario LB, Stevenson LW, Solomon SD, Lee RT, Reimold SC. The mechanism of decrease in dynamic mitral regurgitation during heart failure treatment. Importance of reduction in the regurgitant orifice size. J Am Coll Cardiol 1998; 32: 1819-24.
35. Simpson IA, Shiota T, Gharib M, Sahn DJ. Current status of flow convergence for clinical applications: is it a leaning tower of "PISA"? J Am Coll Cardiol 1996; 27: 504-9.
36. Tada H, Tamai J, Takaki H, Ohnishi E, Okano Y, Yoshioka T. Mild mitral regurgitation reduces exercise capacity in patients with idiopathic dilated cardiomyopathy. Int J Cardiol 1997; 58: 41-5.
37. Stevenson LW, Brunken RC, Belil D, et al. Afterload reduction with vasodilators and diuretics decreases mitral regurgitation during upright exercise in advanced heart failure. J Am Coll Cardiol 1990; 15: 174-80.
38. Feldman MD, Beller GA. Is secondary mitral regurgitation in congestive heart failure a marker of clinical importance? (editorial comment) J Am Coll Cardiol 1990; 15: 181-3.
39. Blondheim DS, Jacobs LE, Kotler MN, Costacurta GA, Parry WR. Dilated cardiomyopathy with mitral regurgitation: decreased survival despite a low frequency of left ventricular thrombus. Am Heart J 1991; 122: 763-71.
40. Douglas PS, Morrow R, Ioli A, Reichek N. Left ventricular shape, afterload and survival in idiopathic dilated cardiomyopathy. J Am Coll Cardiol 1989; 13: 311-5.
41. Hamilton MA, Stevenson LW, Child JS, Moriguchi JD, Walden J, Woo M. Sustained reduction in valvular regurgitation and atrial volumes with tailored therapy to advanced heart failure secondary to dilated (ischemic or idiopathic) cardiomyopathy. Am J Cardiol 1991; 67: 259-63.
42. Evangelista A, Bruguera J, Serrat R, et al. Influence of mitral regurgitation on the response to captopril therapy for congestive heart failure caused by idiopathic dilated cardiomyopathy. Am J Cardiol 1992; 69: 373-6.
43. Levine TB, Levine AB, Keteyian SJ, Narins B, Lesch M. Reverse remodeling in heart failure with intensification of vasodilator therapy. Clin Cardiol 1997; 20: 697-702.
44. Levine AB, Muller C, Levine TB. Effects of high-dose lisinopril-isosorbide dinitrate on severe mitral regurgitation and heart failure remodeling. Am J Cardiol 1998; 82: 1299-301.
45. Lowes BD, Gill EA, Abraham WT, et al. Effects of carvedilol on left ventricular mass, chamber geometry and mitral regurgitation in chronic heart failure. Am J Cardiol 1999; 83: 1201-5.
46. Bach DS, Bolling SF. Early improvement in congestive heart failure after correction of secondary mitral regurgitation in end-stage cardiomyopathy. Am Heart J 1995; 129: 1165-70.
47. Bolling SF, Pagani FD, Deeb GM, Bach DS. Intermediate-term outcome of mitral reconstruction in cardiomyopathy. J Thorac Cardiovasc Surg 1998; 115: 381-6.